
СОВРЕМЕННАЯ МЕДИЦИНА

НЕВРОЛОГИЯ / РЕВМАТОЛОГИЯ.
РЕАБИЛИТАЦИЯ

№1 (9) / МАРТ / 2018 г



ИССЛЕДОВАНИЯ



ОБЗОРЫ



ПРАКТИКА



КЕЙСЫ

РЕЦЕНЗИРУЕМЫЙ
НАУЧНО-ПРАКТИЧЕСКИЙ ЖУРНАЛ

16+

В. П. ХОМУТОВ¹, С. А. ЛИННИК², А. Г. ЖИГУНОВ³, В. В. ХОМУТОВ³

¹ ООО «Медэл», Санкт-Петербург

² ФГБОУ ВО «Северо-Западный государственный медицинский университет имени И.И.Мечникова»

МЗ РФ, Санкт-Петербург

³ ГБУ «Городская больница святой преподобномученицы Елизаветы», Санкт-Петербург

Возможности хирургического лечения больных гонартрозом с применением электретов

Хомутов Виктор Павлович

заместитель генерального директора по медицинским вопросам, кандидат медицинских наук,

врач высшей категории, травматолог-ортопед

E-mail: viktor1352@yandex.ru

Резюме. Остеоартроз – наиболее часто встречающееся заболевание коленного сустава, которое является одной из основных причин потери трудоспособности и стойкой инвалидности. Ключевое значение в патогенезе дегенеративно-дистрофических заболеваний суставов принадлежит нарушению физиологических биоэлектрических процессов в костной ткани эпифизов. Результаты исследований показали возможность эффективного воздействия электрического поля электрета на репаративные процессы в костной и хрящевой тканях. Электрет – это диэлектрик, долгое время сохраняющий поляризованное состояние и создающий в окружающем пространстве электростатическое поле. Позитивное воздействие электростатического поля при остеоартрозе проявляется в уменьшении выраженности симптомов заболевания, в улучшении функциональной активности больных, в замедлении прогрессирования дегенеративных процессов в суставе, в повышении качества жизни.

Ключевые слова: электрическое поле электрета, коленный сустав, гонартроз, дегенеративно-дистрофическое заболевание, имплантация.

V. P. KHOMUTOV¹, S. A. LINNIK², A. G. ZHIGUNOV³, V. V. KHOMUTOV³

¹ Medel LLC, St. Petersburg

² FSBEI HE «North-West state medical university named after I. I. Mechnikov»

the Ministry of health of the Russian Federation, St. Petersburg

³ PFNI «State hospital of the holy martyr Elizabeth», St. Petersburg

Possibilities of surgical treatment of patients with gonarthrosis using electrets

Viktor P. Khomutov

Deputy director for medical affairs, candidate of medical sciences, doctor of the highest category,

traumatologist-orthopedist

E-mail: viktor1352@yandex.ru

Summary. Osteoarthritis is the most common disease of the knee, which is one of the main causes of disability and persistent disability. A key role in the pathogenesis of degenerative-dystrophic joint diseases belongs to the disruption of physiological bioelectric processes in the bone tissue of the epiphyses. The results of the studies showed the possibility of effective exposure of the electret electric field to repair processes in the bone and cartilage tissues. Electret is a dielectric that retains a polarized state for a long time and creates an electrostatic field in the surrounding space. The positive effect of the electrostatic field in osteoarthritis is manifested in a decrease in the severity of the symptoms of the disease, in improving the functional activity of patients, in slowing the progression of degenerative processes in the joint, and in improving the quality of life.

Key words: electric field of electret, knee joint, gonarthrosis, degenerative-dystrophic disease, implantation.

Введение

Заболевания коленного сустава среди различных форм поражения суставов встречаются у 13–29 % взрослого населения и являются самой частой локализацией патологического процесса, который приводит к временной утрате трудоспособности и инвалидности (Зоря В. И. с соавт., 2010; Lauetal., 1996). Несмотря на прогресс в хирургическом лечении гонартроза и особенно эндопротезирования коленного сустава, частота различных ослож-

нений все еще остается высокой и достигает 3–35 % (Алказ А. В. с соавт., 2016). Многофакторный характер патологических процессов в патогенезе остеоартроза требует поиска и разработки новых технологий в решении этой сложной проблемы современной артрологии. Одним из основных факторов в патогенезе остеоартроза является нарушение физиологических биоэлектрических процессов в эпифизах костей пораженного сустава. Корреляция искаженных биоэлектрических потенциалов в структурах

патологически измененного сустава с метаболическими и репаративными процессами в костно-хрящевой ткани предполагает возможность эффективного воздействия на дегенеративные изменения путем нормализации локального биоэлектrogenеза пораженного сустава. Коррекция биоэлектрических параметров костной и хрящевой ткани и моделирование оптимальных для хондро-остеорепарации условий возможно посредством электрического поля электретов (Хомутов В. П. с соавт., 2017, Нелин Н. И. с соавт., 2017). Вопросы ранней диагностики, профилактики, лечения и прогнозирования деструктивных процессов при остеоартрозе представляет важное медицинское и социально-экономическое значение. Лечение остеоартроза коленного сустава должно начинаться на ранних стадиях патологического процесса и быть направлено на уменьшение болевого синдрома и воспаления, замедление прогрессирования дегенеративных изменений в структурах сустава, что позволит улучшить качество жизни пациента и предотвратить инвалидность. К методам, способным снизить болевой синдром, уменьшить прогрессирование остеоартроза или приостановить его относится минимально-инвазивный хирургический способ лечения «Имплэсо®» (Линник С. А. с соавт., 2017).

Целью исследования являлась оценка эффективности влияния электростатического поля электрета при хирургическом лечении гонартроза у взрослых.

Материал и методы

В работе представлен ретроспективный анализ хирургического лечения 69 пациентов с II–III рентгенологической стадией гонартроза в возрасте от 30 до 75 лет. Среди обследованных пациентов женщины составляли 68,1 %, мужчины – 31,9 %. Длительность заболевания составляла от 2 до 15 лет. Диагностику заболевания осуществляли на основе клинических и рентгенологических критериев. Клиническая картина характеризовалась артралгией, болезненностью и ограничением движений, периодическим синовитом и воспалительным процессом разной выраженности без системных проявлений. Рентгенологическую стадию остеоартроза оценивали по Kellgren – Lawrence. Всем пациентам выполняли рентгенологическое исследование, КТ и МРТ перед операцией и в послеоперационном периоде через 1 год, 3 года и 5 лет. Клинико-функциональную эффективность лечения оценивали по динамике индекса WOMAC. Оценивали показатель выраженности болевого синдрома, утренней скованности, функциональной недостаточности и суммарного WOMAC по шкале ВАШ до операции, через 3, 6, 12 месяцев после операции. Определяли изменение клинико-функционального индекса в % относительно начального визита. Исследовали потребность медикаментозного и нефармакологического лечения в послеоперационном периоде.

Предоперационное планирование проводили по данным рентгенологического исследования МРТ и КТ. У 63,5 % пациентов с субкомпенсированной формой гонартроза, которая характеризовалась непостоянным болевым синдромом с относительной лекарственной зависимостью, незначительной нестабильностью коленного сустава без нарушения биомеханической оси конечности, амплитудой движений в суставе в пределах функциональной необходимости и рентгенологических структурных изменений, соответствующих II стадии заболевания, выполняли имплантацию электретного стимулятора. В 36,2 % случаев у пациентов с постоянным болевым синдромом в покое и нагрузке, при необходимости периодической ортопедической разгрузки и постоянного применения анальгетических средств, с выраженным ограничением амплитуды движений и рентгенологических изменений, соответствующих III стадии остеоартроза, помимо имплантации электретного стимулятора выполняли эндоскопическое вмешатель-

ство с целью проведения артроскопического дебридмента, резекции нестабильных и отслоенных поврежденных фрагментов хряща, дегенеративно измененных участков хряща, гипертрофированных отделов синовиальной оболочки, удалению внутрисуставных тел и остеофитов, вызывающих ущемление или раздражение параартикулярных тканей. Оперативное вмешательство осуществляли под регионарной анестезией. Под контролем С-дуги выполняли остеоперфорацию и в зону дегенеративных изменений эпифиза большеберцовой или бедренной кости имплантировали электретный стимулятор (производства ООО «Медэл», Россия) длиной от 27 до 52 мм, который представляет собой танталовый стержень. На поверхности стимулятора сформирован анодный оксид толщиной 0,3 мкм с функционально необходимым распределением плотности отрицательного заряда величиной не менее $(3,6 \pm 0,2) \cdot 10^{-2}$ К/м² и электретной разностью потенциала 0–70 В. С целью оптимизации микроциркуляции в субхондральной зоне дегенеративно пораженного сустава выполняли декомпрессивную туннелизацию. На второй день после хирургического вмешательства пациентам разрешали пассивные и активные движения в оперированном суставе, ходить с помощью костылей или трости с адекватной дозированной нагрузкой на оперированную ногу. В последующие 3–5-е суток нагрузку повышали до физиологических значений.

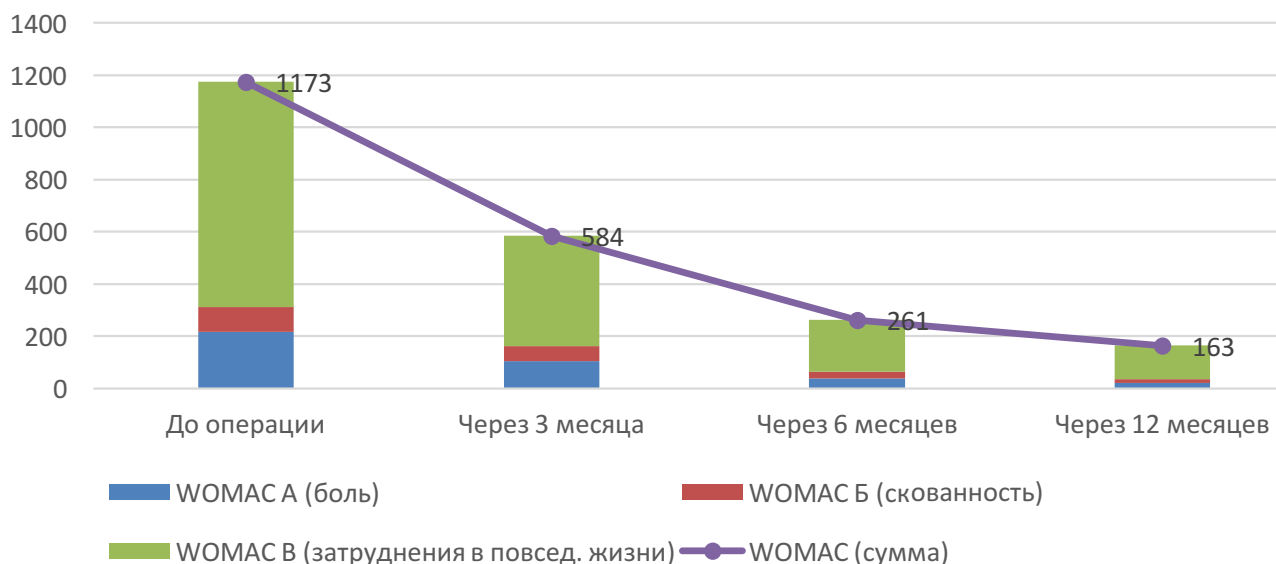
Клинический результат применения электретных стимуляторов определяли по данным динамического наблюдения за пациентами в течение 5 лет после операции и оценивали изменения индекса WOMAC, амплитуды движений и рентгенологических изменений, в том числе изменений на КТ и МРТ пораженного сустава. Совокупность клинических, рентгенологических МРТ и КТ изменений уже через 6 месяцев после хирургического вмешательства позволяли достоверно спрогнозировать динамику и результат проведенного лечения (Shah S. M. et al., 2015). Критериями эффективности применения электретных стимуляторов при лечении гонартроза являлись динамика снижения индекса WOMAC не менее чем на 70 %, увеличение объема движений в пораженном суставе, отсутствие прогрессирования дегенеративно-дистрофических изменений по данным рентгенологических исследований, МРТ и КТ. Статистическую обработку полученных результатов проводили с использованием пакета прикладных программ Statistica 10.0. Изменения исследуемых значений оценивали в динамике с учетом достоверности различий между исходными показателями и полученными результатами. Достоверными считали результаты при уровне значимости $p \leq 0,05$.

Результаты и их обсуждение

Отдаленные результаты прослежены у 88,4 %. Неблагоприятных общих и местных реакций после имплантации электретных стимуляторов отмечено не было. Эффективность воздействия электростатического поля электретного имплантата проявлялась отсутствием боли или уменьшением ее интенсивности, изменением амплитуды движения, характером походки. При оценке динамики индекса WOMAC отмечена статистически достоверная ($p \leq 0,001$) значимость лечебного эффекта. Суммарное значение индекса WOMAC через 3 месяца после операции снизилось на 81,6 %, через 6 месяцев – на 88,08 % и сохранялось на этом уровне к 12 месяцам (рис. 1).

К 6 месяцам в 88 % случаев болевой синдром, утренняя скованность и показатель функциональной недостаточности снизились до уровня здорового человека и составляли не более 10 % от максимального значения индекса. Амплитуда движений в коленном суставе к 3-му месяцу увеличилась в среднем на 57 % и через 6 месяцев практически восстановилась до физиологических значений. Полностью амплитуда движений в пораженном суставе

Рисунок 1. Изменение индекса WOMAC (мм) коленного сустава



восстановилась в 70 % случаев, у 30 % пациентов она полностью восстановилась в одном из видов движения (табл. 1).

Динамика рентгенологических изменений в пораженном суставе по данным рентгенограмм, КТ, МРТ исследований показала статистически достоверное ($p \leq 0,05$) отсутствие признаков нарастания дегенеративно-дистрофических изменений в суставе у 91,4 % пациентов через 5 лет по сравнению с исходными данными (рис. 2, 3). Высота рентгеновской суставной щели, субхондральный склероз, величина остеофитов практически не изменялись. Отрицательная динамика остеофитоза отмечена у 8,6 % пациентов, что свидетельствовало о прогрессировании структурных изменений. В 3,3 % случаев нарастал субхондральный склероз и увеличивались очаги кистозной перестройки.

При анализе результатов КТ в 36 % случаев наблюдали признаки перегрузки в суставе, что можно объяснить возросшей механической нагрузкой на пораженный сустав вследствие значительного уменьшения болевого синдрома. Анализ результатов МРТ в динамике в 55,6 % наблюдений не выявил тех или иных признаков нарастания патологического процесса в суставах. У 23,2 % пациентов уже через 6–12 месяцев после операции было установлено улучшение, что проявлялось уменьшением межтрабекулярного набухания, спаданием отека капсулы и отсутствием синовита. Незначительное усиление межтрабекулярного отека и выпота в суставе отмечено в 18,1 % наблюдений.

Хорошие и удовлетворительные результаты получены у 56 (91,4 %) пациентов. Стойкий лечебный эффект в те-

чение всего периода наблюдения наступил у 46 (75,3 %) больных. Пациенты отмечали отсутствие болевого синдрома, увеличилась амплитуда движений в пораженном суставе, улучшились походка и уверенность при ходьбе, они не применяли медикаментозного или нефармакологического лечения. В 10 (16,1 %) случаев результат лечения можно признать удовлетворительным. У больных сохранялся «механический» тип боли в основном при физических нагрузках.

Однако отсутствовали постоянные и непрерывные тупые ночные боли. Болевой синдром пациенты купировали спорадическим приемом анальгетиков, иногда внутрисуставным введением медикаментозных препаратов или курсом ФТЛ один раз в год. У 10 % пациентов сохранилась умеренная комбинированная контрактура, что связано с длительностью заболевания, дегенеративными изменениями параартикулярных тканей и отсутствием эффективного немедикаментозного лечения в период после операции. Положительный результат воздействия электростатического поля электрета на увеличение объема движений в пораженном суставе сопряжен с уменьшением интенсивности болевого синдрома. У 5 (8,6 %) пациентов преимущественно с III стадией гонартроза получен неудовлетворительный результат. Это потребовало выполнения эндопротезирования коленного сустава через 1 год у 2 (3,3 %) больных и у 3 (5,3 %) пациентов в отдаленном периоде.

Проведенный анализ результатов применения электретных стимуляторов при лечении гонартроза показал их эффективность и безопасность. Выраженность положи-

Таблица 1. Динамика амплитуды движений в коленном суставе

Проекция	Норма, в градусах	До операции	После операции		
			Через 3 месяца	Через 6 месяцев	Через 12 месяцев
		Среднее значение \pm ошибка среднего, в градусах			
Коленный сустав					
Сгибание	150	84,80 \pm 1,49	112,00 \pm 4,22	132,80 \pm 4,03	135 \pm 3,94
Разгибание (в крайнем положении)	180	173,80 \pm 1,16	178,20 \pm 0,70	179,60 \pm 0,28	180 \pm 0,00
Суммарная ротация	10	2,04 \pm 0,63	7,08 \pm 0,58	9,04 \pm 0,35	9,36 \pm 0,30

Рисунок 2. Рентгенограмма коленного сустава больной Б. после имплантации электретьного стимулятора

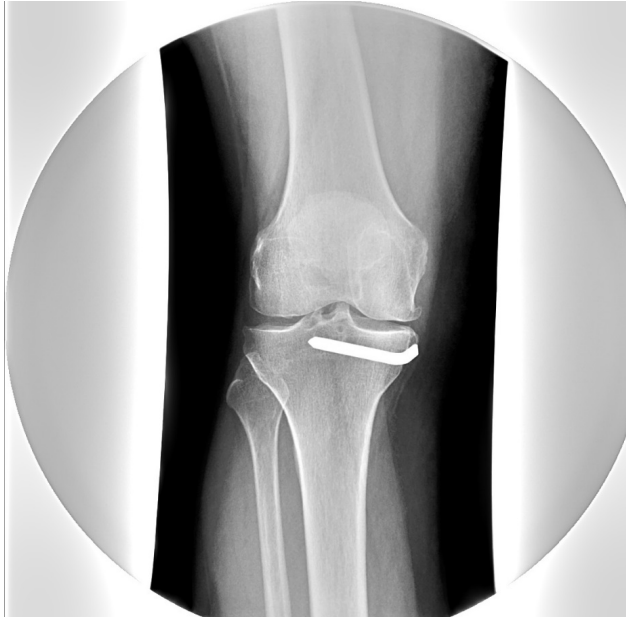
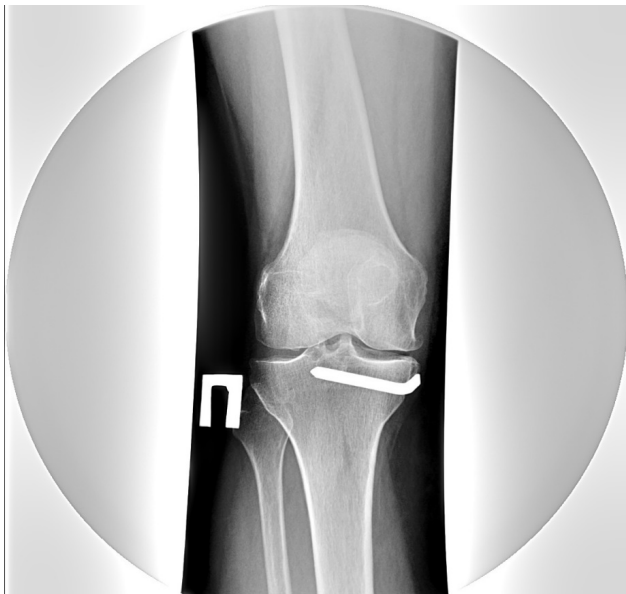
Рисунок 3. Рентгенограмма коленного сустава больной Б. через 5 лет после имплантации электретьного стимулятора



тельного действия нарастала на протяжении 6–12 месяцев и, достигнув максимума, сохранялась на протяжении всего периода наблюдения. Снижение выраженности болевого синдрома после имплантации электретьного стимулятора, вероятно, связано с блокированием процесса деполяризации мембраны клеток специфических рецепторов в кости под воздействием электростатического поля электрета. Это приводит к торможению генерации нервного импульса в результате срыва внутриклеточных реакций трансдукции сигнала. Эффективность применения электретьных стимуляторов при гонартрозе убедительно показали и результаты рентгенологических, МРТ и КТ исследований. Положительный результат лечения, вероятно, обусловлен позитивным влиянием электростатического поля на репаративные процессы в хрящевой и костной тканях, улучшением регионарной микроциркуляции и метаболизма. Применение электретьных стимуляторов целесообразно рассматривать в качестве возможного варианта хирургического лечения дегенеративно-дистрофических

заболеваний коленного сустава как самостоятельного метода, так и в сочетании с артроскопией. Это простое, безопасное, малотравматичное хирургическое вмешательство с минимальным риском осложнений, оказывает сдерживающее влияние на прогрессирование заболевания. На фоне длительного воздействия электростатического поля электрета установлено замедление темпов прогрессирования структурных изменений в коленном суставе и утяжеления клинко-рентгенологической стадии гонартроза в отдаленные сроки наблюдения, особенно в случаях, когда электретьные стимуляторы имплантировали на ранних стадиях заболевания.

Выводы

1. Клиническое применение электретьных стимуляторов достоверно эффективно и безопасно при лечении остеоартроза коленного сустава на протяжении всего периода наблюдений.
2. Применение электретьных стимуляторов при гонартрозе может применяться как самостоятельный метод или в сочетании с различными вариантами хирургического лечения, что снижает риск прогрессирования дегенеративных изменений в суставе.
3. Использование электретьных стимуляторов в клинической практике лечения остеоартроза коленного сустава не должно противопоставляться методам лечения дегенеративных заболеваний крупных суставов.
4. Проведенное исследование позволяет рекомендовать применение электретьных стимуляторов при лечении остеоартрозов, что улучшает качество жизни пациентов и позволяет на длительное время отодвинуть операцию эндопротезирования.

Литература

1. Зоря В. И., Лазишвили Г. Д., Шаповский Д. Е. Деформирующий артроз коленного сустава: руководство для врачей. М.: Литтерра, 2010. 320 с.
2. Алказ А. В., Фадеев Е. М., Мансуров Д. Ш. Ткаченко А. Н., УльХак Э. Прогноз и профилактика местных осложнений при артропластике коленных суставов // Сборник материалов Крымского форума травматологов-ортопедов / Под редакцией проф. А. А. Очкурченко. Ялта, 19–20 сентября 2016 г. М., 2016. С. 18–20
3. Lau E. M., Symmons D. P., Croft P. The epidemiology of hip osteoarthritis and rheumatoid arthritis in the Orient // Clin. Orthop. 1996. № 323. Pp. 81–90.
4. Хомутов В. П., Моргунов М. С., Александрова О. И., Александрова С. А. Влияние электростатического поля электрета на функциональную активность культивируемых клеток человека // Материалы объединенной Всероссийской научно-образовательной конференции, посвященной памяти проф. А. Н. Горячева, и VII научно-образовательной конференции травматологов и ортопедов ФМБА России, посвященной 95-летию Западно-Сибирского медицинского центра ФМБА России IV съезда травматологов-ортопедов Сибирского федерального округа. Омск, 2017. С. 71–73
5. Нелин Н. И., Хомутов В. П., Моргунов М. С. Особенности электрогенеза при асептическом некрозе головки бедренной кости в эксперименте: Сборник работ травматологического форума Сибири и Дальнего Востока / Под ред. проф. А. А. Очкурченко (Красноярск, 17–18 ноября 2017 г.). М.: Эко-Пресс, 2017. С. 111–117.
6. Линник С. А., Хомутов В. П. Исследование эффективности электростатического поля в лечении остеоартроза // РМЖ. Медицинское обозрение, 2017. № 1. С. 2–5.
7. Shah S. M., Kapoor C. S., Jhaveri M. R. et al. Analysis of outcome of avascular necrosis of femoral head treated by core decompression and bone grafting // J. Clin. Orthop. Trauma. 2015. Vol. 6. Pp. 160–166.