

# ОРТОПЕДИЯ ТРАВМАТОЛОГИЯ И ПРОТЕЗИРОВАНИЕ

Ежемесячный научно-практический журнал. Основан в 1927 году

12

ДЕКАБРЬ 1988



МОСКВА — ХАРЬКОВ · МЕДИЦИНА ·

УДК 616.71-001.5-089.54

*В. В. Руцкий, В. П. Холутов, М. С. Моргунов*

## ОСОБЕННОСТИ ОСТЕОРЕПАРАЦИИ ПРИ НАКОСТНОМ ОСТЕОСИНТЕЗЕ С ИСПОЛЬЗОВАНИЕМ ЭЛЕКТРЕТОВ

Кафедра военной травматологии и ортопедии (нач. — член-корр. АМН СССР С. С. Ткаченко) Военно-медицинской академии им. С. М. Кирова, Ленинград

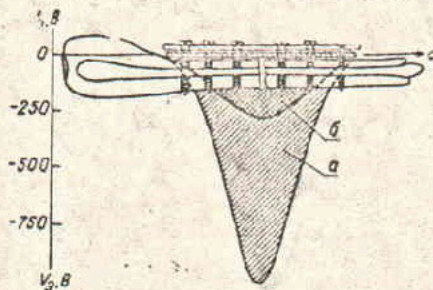
Фундаментальными исследованиями отечественных и зарубежных ученых доказана важная роль электрических процессов в жизнедеятельности биологических тканей. Переломы и их последствия сопровождаются нарушениями биоэлектрических процессов (электрогенеза) в кости. Коррекция аномалий репаративного электрогенеза с помощью электростимуляции остеорепарации позволяет улучшить результаты лечения [3, 6], однако эти инвазивные методы относительно сложны и небезопасны, что ограничивает их широкое применение [2, 4]. Поиск эффективных и более простых способов оптимизации остеорепарации успешно завершён в отношении коррекции нарушений динамического (стрессового) электрогенеза и реализован в совершенствовании фиксаторов для остеосинтеза [5, 6]. Наиболее перспективными для коррекции нару-

шений статического электрогенеза являются электреты — диэлектрики, обладающие фиксированными постоянными электрическими зарядами и создающие электрическое поле (не электрические токи!) в окружающем их пространстве [1, 7].

Электростатическое поле электретов может влиять на хорошо известные электретные свойства биологических тканей. Электретный эффект обнаружен в большинстве важнейших биополимеров — белках, полисахаридах и полинуклеотидах. Макромолекулы коллагена, гемоглобина и ДНК, обладая электретными свойствами, имеют центры, «запоминающие» поляризацию и заряд. Известны попытки успешного применения электретов для стимуляции репаративных процессов, под воздействием электретов активизируется остеогенез и репаративная регенерация костной ткани [7—9].

Целью настоящего исследования явилось изучение возможности и эффективности применения электретов для оптимизации остеорепаляции при накостном остеосинтезе в эксперименте и клинике.

Использовали электреты на основе политетрафторэтиленовой пленки марки Ф-4 толщиной 200 мкм. Величина



Схематическое изображение экспериментальной модели накостного остеосинтеза пластиной после остеотомии. Распределение электретных потенциалов ( $U_e$ ) фторопластового электрета, размещенного между костью и пластиной-фиксатором, при остеосинтезе (а) и через 3 мес (б)

градиента электретной разности потенциалов пленки после электризации достигала  $12500 \pm 800$  В/м.

Экспериментальные исследования. В 2 сериях экспериментов на 48 беспородных собаках массой  $13 \pm 2$  кг изучали особенности остеорепаляции после накостного остеосинтеза пластиной с использованием электретов (опытная серия), в контрольной серии применяли аналогичные, но незаряженные пленки.

В асептических условиях под внутривенным гексеналовым наркозом выполняли поперечную остеотомию большеберцовой кости в средней трети и сопоставленные отломки фиксировали накостной пластиной с 6 винтами. Электрет в опытной серии или незаряженную пленку в контроле размещали между пластиной и отломками кости (см. рисунок). Рану послойно зашивали, иммобилизацию в послеоперационном периоде не применяли.

В последующем осуществляли динамическое клиническое наблюдение за животными, через каждые 2 нед выполняли рентгенографию оперированных конечностей в стандартных проекциях. Животных выводили из эксперимента через 1 мес (6 животных в опыте и 4 в контроле), 2 (7 и 4 животных), 3 (7 и 4 животных) и 4 (7 и 5 животных) мес после операции под наркозом. Сравнительное биомеханическое изучение упругой деформации оперированных и контралатеральных костей голени и гистоморфологическое исследование области остеотомии осуществляли по ранее описанной методике [3, 6].

На 4-е сутки после остеосинтеза животные начинали нагружать оперированную конечность, а через 3—4 нед передвигались с полной нагрузкой на нее.

Основные результаты экспериментальных исследований представлены в табл. 1.

В I (контрольной) серии экспериментов через 6 нед после остеосинтеза рентгенологически отчетливо прослеживалась линия остеотомии и наблюдалась атрофия корковой пластинки в области перелома. Через 8—10 нед контуры костных фрагментов становились нечеткими, периостальная мозоль соединяла отломки, в которых корковая пластинка под фиксатором истончалась. Спустя 3 мес определялось сращение, линия остеотомии мес-

Таблица 1

Результат рентгенологических и биомеханических исследований в эксперименте

Серия	Характер экспериментов	Количество экспериментов	Рентгенологический показатель			Биомеханический показатель			
			средние сроки, в нед		X <sup>2</sup> P	модуль изгибной деформации, в % в сроки, в нед			
			сращение	перестройка		8	12	16	X <sup>2</sup> P
I	Накостный остеосинтез пластиной (контроль)	21	12 ± 0,6	17 ± 0,8		66,9 ± 3,7	89,1 ± 3,2	95,3 ± 4,0	
II	Накостный остеосинтез пластиной с электретом (опыт)	27	8 ± 0,4	12 ± 0,5		79,2 ± 2,6	92,6 ± 4,1	104,4 ± 5,3	
					2,8				3,27
	Всего...	48			<0,05				<0,05
	P разн.		<0,01	<0,01		<0,05	<0,05	0,1	

тами не прослеживалась. Через 4 мес костная мозоль частично перестраивалась, но под фиксатором сохранялись четкие признаки локальной атрофии костных структур.

В контрольных экспериментах модуль упругой изгибной деформации по мере образования костной мозоли постепенно возрастал от  $66 \pm 3,7$  % на 2-м месяце до  $95,3 \pm 4,0$  % к исходу 4-го месяца.

К концу 8-й недели губчатая костная ткань заполняла интермедиарное пространство, периостальная мозоль была представлена полиморфной костно-фиброзно-хрящевой тканью. Выраженная резорбция коркового слоя наблюдалась непосредственно под фиксатором. Истонченная корковая пластинка содержала большое количество участков остеонидной и фиброзной ткани, по периметру которых выявлялись активные остеокласты. К 3 мес периостальная оссификация и резорбция корковой пластинки прогрессировали. Периостальная веретенообразная мозоль компактизировалась, но пластинчатые костные структуры имели хаотичное расположение. Через 16 нед после остеосинтеза периостальная мозоль уменьшалась в размерах. Интермедиарное пространство было заполнено пластинчатой костной тканью с признаками ориентации и перестройки. Частично восстанавливались структуры мозговой полости, но атрофия костной ткани под фиксирующей пластинкой сохранялась.

Во II серии экспериментов (с электретами) через 6—8 нед после операции линия остеотомии рентгенологически прослеживалась с большим трудом. Со стороны периоста и эндоста новообразованная ткань костной плотности соединяла отломки. На 10—12-й неделе целостность большеберцовой кости полностью восстанавливалась.

При биомеханических испытаниях установлено раннее восстановление прочностных параметров кости в процессе консолидации. Модуль упругой изгибной деформации через 8 нед составлял  $79,2 \pm 2,6$  % относительно здоровой конечности, через 12 нед —  $92,6 \pm 4,1$  % и спустя 16 нед он был равен  $104,4 \pm 5,3$  % (см. табл. 1).

По данным гистоморфологических исследований, в опытной серии при использовании электретов остеорепарация отличалась более активным фор-

мированием костных структур, ее завершенностью и ранней перестройкой костной мозоли. Через месяц после остеосинтеза губчатая костная мозоль соединяла отломки интермедиарно и периостально, к концу 2-го месяца в интермедиарном пространстве прослеживались пластинчатые костные структуры, эндостальная мозоль была представлена губчатой костной тканью, а периостальная костная мозоль была значительно меньших размеров, чем в контроле. К исходу 3-го месяца завершалась перестройка костной мозоли. Ограниченная резорбция корковой пластинки выявлялась только в области остеотомии через 4 нед после операции, а к исходу 2-го месяца претерпевала обратное развитие.

В I серии экспериментов на костный остеосинтез обеспечивал условия для сращения отломков, но на уровне фиксатора наблюдалась резорбция кости и снижалась ее механическая прочность. Под воздействием электретов (II серия) активизировалась остеорепарация, атрофия костных отломков была менее выраженной, раньше восстанавливалась механическая прочность сросшейся большеберцовой кости и быстрее завершалась перестройка костного регенерата.

Применение электретов в клинике. Обнадёживающие результаты экспериментальных исследований послужили основанием для клинического применения электретов, и в феврале 1981 г. впервые был выполнен остеосинтез с электретом у больного с переломом костей голени. В настоящее время накоплен опыт применения электретов при лечении более 200 пациентов. Для объективной сравнительной оценки эффективности в репрезентативных группах больных в данной работе представлены результаты использования электретов только при остеосинтезе костей голени пластинкой ТРХ.

Распределение больных по группам и результаты комплексной оценки по восстановлению анатомической целостности кости, функциональной способности конечности и возвращению к трудовой деятельности [4, 5] представлены в табл. 2.

Под динамическим наблюдением находилось 132 больных (мужчины 76 %) работоспособного возраста (20—50 лет) с переломами (58) и ложными

Таблица 2

Результат применения электретов при остеосинтезе большеберцовой кости пластижкой ТРХ

Группа больных	Лечение	Количество наблюдений	Результат, в баллах				X <sup>2</sup>	P	Средний результат, в баллах	P разн.
			5	4	3	2				
Переломы:		58	18	24	14	2				
1	ТРХ	45	14	17	12	2				
2	ТРХ+электрет	13	4	7	2	—	23,4(1-2)	<0,01	3,96±0,13	<0,5(1-2)
Ложные суставы:		74	29	32	11	2			4,15±0,19	
3	ТРХ	30	6	15	8	1	14,3(3-4)	<0,01	3,87±0,14	<0,05(3-4)
4	ТРХ+ЭСО	26	13	10	2	1	14,1(3-5)	<0,01	4,35±0,15	<0,01(3-5)
5	ТРХ+электрет	18	10	7	1	—	3,1(4-5)	<0,05	4,5±0,14	>0,5(4-5)
Всего...		132	47	56	25	4				

суставами (74) костей голени, преимущественно в средней трети, которым выполняли погружной накостный остеосинтез пластижкой ТРХ [5, 6]. Среди больных с переломами выделены 2 группы: 1-я — только остеосинтез пластижкой (45), 2-я — остеосинтез пластижкой с электретом (13). Больные с ложными суставами, преимущественно тугими гипертрофическими, распределены на 3 группы: 3-я — остеосинтез пластижкой (30), 4-я — остеосинтез пластижкой с имплантацией электродов (26) и электростимуляцией ЭСО в режиме анодно-катодной поляризации [4] и 5-я группа — остеосинтез пластижкой с электретом (18). Во 2-й и 5-й группах больных электрет размещали между пластижкой и отломками кости. Особенностью остеосинтеза при ложных суставах являлось то, что при отсутствии выраженной деформации отломки кости не раздвигали и декортикацию кости осуществляли только с поверхности, прилежащей к пластижке ТРХ. В послеоперационном периоде иммобилизацию не применяли. Ранняя комплексная реабилитация включала дозированную осевую нагрузку на конечность, которую к исходу 2-го месяца после операции доводили до полной.

При использовании электретов у больных с переломами улучшилась структура результатов ( $X^2=23,4$ ;  $P<0,01$ ), на 16 % увеличилось количество хороших результатов. Неудовлетворительные исходы не наблюдались. Средний результат комплексной оцен-

ки составлял  $4,15 \pm 0,19$  балла, а в контрольной группе —  $3,96 \pm 0,13$ .

В качестве примера приводим выписку из истории болезни.

Больной Я., 20 лет, рабочий, находился в клинике с 07.06.83 г. по поводу закрытого перелома левой большеберцовой кости в средней трети. Поперечный перелом получил 17.05.83 г. в автоаварии. 10.06.83 г. под внутривенной анестезией выполнен остеосинтез пластижкой ТРХ с электретом. Послеоперационная рана зажила первичным натяжением. Через месяц разрешена дозированная осевая нагрузка на оперированную конечность. К исходу 2-го месяца нагрузку на конечность довели до полной. Клинически и рентгенологически через 2,5 мес после операции констатировано сращение отломков большеберцовой кости и полное восстановление функции смежных суставов конечности. К исходу 4-го месяца со дня операции больной приступил к профессиональной деятельности.

Более существенными были преимущества использования электретов при лечении ложных суставов. Если после остеосинтеза пластижкой ТРХ отличные, хорошие, удовлетворительные и неудовлетворительные результаты наблюдались у 6, 15, 8 и 1 больного, а при дополнении остеосинтеза ЭСО — у 13, 10, 2 и 1 больного соответственно, то после остеосинтеза пластижкой ТРХ с электретом отличные результаты получены, у 10, хорошие — у 7 и удовлетворительные — у 1 пациента. Как при сочетании с ЭСО ( $X^2=14,3$ ;  $P<0,01$ ), так и при остеосинтезе с электретами ( $X^2=14,1$ ;  $P<0,01$ ) статистически значимо повышались результаты комплексной оценки по сравнению с результатами группы

больных. Общий результат в контрольной группе составлял  $3,87 \pm 0,14$  балла, при ЭСО —  $4,35 \pm 0,15$  и при применении электретов —  $4,5 \pm 0,14$  (табл. 2). Достоверные различия результатов в группах больных с ЭСО и электретами не установлены ( $P_{\text{разн}} > 0,5$ ).

Больной Г., 25 лет, инвалид II группы, поступил в клинику 16.02.84 г. по поводу тугого локтевого сустава левой большеберцовой кости в средней трети. Травму получил в марте 1983 г. в автоаварии. Чрескостный остеосинтез аппаратом внешней фиксации в течение 6 мес и последующая иммобилизация циркулярной гипсовой повязкой более 5 мес были безуспешными. Кость не срослась и сформировался ложный сустав. 24.02.84 г. под внутрикостной анестезией выполнили декортикацию и без разведения отломков остеосинтез большеберцовой кости пластиной ТРХ с электретом, остеотомия малоберцовой кости. После заживления раны больному разрешили дозированную осевую нагрузку на конечность, которая через месяц составляла 50 %, а к исходу 2-го месяца была полной. К 3-м месяцам клинически и рентгенологически определялось сращение отломков большеберцовой кости и полное восстановление функции конечности. Через 4 мес после операции группа инвалидности снята. При контрольном осмотре через 3,5 года больной жалоб не предъявлял, работал по своей основной специальности.

Коррекция нарушений статического электрогенеза с помощью ЭСО или электретов оптимизировала условия для остеорепарации после остеосинтеза пластиной ТРХ у больных с ложными суставами костей голени. За счет сокращения сроков анатомического и функционального восстановления увеличивалось количество отличных результатов. В то же время использование электретов отличалось просто-

той, атравматичностью, безопасностью и экономичностью, так как не требовало имплантации электродов, применения довольно сложных и дорогих электростимуляторов, исключалась необходимость длительного послеоперационного наблюдения. Какие-либо побочные эффекты воздействия электретов не выявлены. В интересах повышения технологичности применения электретных пленок целесообразно достижение конструктивного единства механического фиксатора и электрета.

#### Выводы

1. Использование электретов при накостном остеосинтезе в эксперименте предупреждает развитие атрофии отломков костей под фиксатором, активизирует остеорепарацию, сокращая средние сроки консолидации и перестройки костной мозоли, раньше восстанавливается механическая прочность регенерата и кости.

2. Применение электретов при накостном остеосинтезе пластиной ТРХ у больных с ложными суставами костей голени улучшает результаты лечения за счет сокращения средних сроков анатомического и функционального восстановления.

3. По сравнению с электростимуляцией остеорепарации (ЭСО) использование электретов отличается простотой, атравматичностью, безопасностью и экономичностью, но требует совершенствования конструктивного исполнения и технологии применения.

#### ЛИТЕРАТУРА

1. Губкин А. Н. Электреты. — М.: Наука, 1978.
2. Руцкий В. В. Ошибки и осложнения при электростимуляции остеорепарации // Ортопед. травматол. — 1983. — № 8. — С. 65—69.
3. Ткаченко С. С., Руцкий В. В. Статические электрические потенциалы кости и роль вектора поляризации при электростимуляции остеорепарации // Ортопед. травматол. — 1983. — № 10. — С. 1—5.
4. Ткаченко С. С., Руцкий В. В. 10-летний опыт применения электростимуляции остеорепарации в травматологии и ортопедии // Вестн. хирург. — 1983. — № 6. — С. 77—81.
5. Ткаченко С. С., Руцкий В. В., Хомутов В. П. Накостный электромеханический остеосинтез // Хирургия. — 1984. — № 1. — С. 123—127.
6. Хомутов В. П. Накостный электромеханический остеосинтез: Автореф. дис. ...канд. мед. наук. — Л., 1986.
7. Электреты // Под ред. Г. Сесслера. — М., 1983.
8. Inoue S. et al. // Clin. Orthop. — 1977. — Vol. 124. — P. 57—58.
9. Yasuda I. // Clin. Orthop. — 1977. — Vol. 124. — P. 53—56.

Поступила 14.10.87