

# Клиническая эффективность электрического поля электрета при хирургическом лечении остеоартроза тазобедренного сустава

В.П. Хомутов<sup>✉1</sup>, С.А. Линник<sup>2</sup>, В.В. Хомутов<sup>3</sup>, А.В. Калязин<sup>4</sup>

<sup>1</sup>Лечебно-диагностический центр завода «Светлана», Санкт-Петербург, Россия;

<sup>2</sup>ФГБОУ ВО «Северо-Западный государственный медицинский университет им. И.И. Мечникова» Минздрава России, Санкт-Петербург, Россия;

<sup>3</sup>СПБ ГБУЗ «Елизаветинская больница», Санкт-Петербург, Россия;

<sup>4</sup>ГАУЗ МО «Клинская городская больница», Клин, Россия

✉viktor1352@yandex.ru

## Аннотация

**Актуальность.** Важная роль в патогенезе коксартроза помимо нарушения локальной микроциркуляции, функциональной перегрузки сустава, расстройства метаболизма, изменения интенсивности и характера энергетического обмена принадлежит нарушению биоэлектрических процессов в хондрогенных и остеогенных структурах. Возможность эффективной коррекции биоэлектрических процессов в структурах пораженного сустава на электрофизиологических принципах патогенетически обосновано и целесообразно.

**Цель.** Оценка эффективности воздействия электростатического поля электрета при хирургическом лечении артроза тазобедренного сустава.

**Материал и методы.** Представлен ретроспективный анализ результатов хирургического лечения коксартроза 1–3-й стадии у 92 пациентов в возрасте от 26 до 80 лет посредством электростатического поля электрета. Пациентам имплантировали электростимулятор остеорепаляции на основе оксида тантала в пораженный сустав. Эффективность лечения оценивали по динамике клинико-функционального индекса WOMAC, данным комплексного клинического, лабораторного скрининга и методов лучевой диагностики.

**Результаты.** Позитивное воздействие электростатического поля электрета при артрозе тазобедренного сустава проявлялось в снижении выраженности симптомов заболевания, улучшении функциональной активности пациентов, замедлении прогрессирования дегенеративных изменений в суставе, повышении качества жизни на протяжении периода наблюдений. Влияние электростатического поля связано с активацией репаративного хондро- и остеогенеза, что позволяет восстановить измененные костно-хрящевые структуры при коксартрозе.

**Заключение.** Доказаны клиническая эффективность и безопасность воздействия электростатического поля электрета при хирургическом лечении коксартроза. Отмечено, что выраженность положительного действия нарастает к 3 мес и достигает максимума к 6 мес после операции.

**Ключевые слова:** коксартроз, биоэлектrogenез, электростатическое поле, электрет, дегенеративные изменения, остеорепаляция, хондрорепаляция, имплантация танталового остеостимулятора.

**Для цитирования:** Хомутов В.П., Линник С.А., Хомутов В.В., Калязин А.В. Клиническая эффективность электрического поля электрета при хирургическом лечении остеоартроза тазобедренного сустава. Consilium Medicum. 2019; 21 (8): 116–120. DOI: 10.26442/20751753.2019.8.190590

Original Article

## Clinical efficacy of the electret's electrostatic field in the surgical treatment for hip joint osteoarthritis

Viktor P. Khomutov<sup>✉1</sup>, Stanislav A. Linnik<sup>2</sup>, Viktor V. Khomutov<sup>3</sup>, Andrei V. Kalyazin<sup>4</sup>

<sup>1</sup>Medical and Diagnostic Center of the Svetlana Plant, Saint Petersburg, Russia;

<sup>2</sup>Mechnikov North-Western State Medical University, Saint Petersburg, Russia;

<sup>3</sup>Elizabeth Hospital, Saint Petersburg, Russia;

<sup>4</sup>Klin City Hospital, Klin Russia

✉viktor1352@yandex.ru

## Abstract

**Background.** Along with impaired local microcirculation, functional joint overload, metabolic disorders and changes in energy metabolism, alterations in bioelectric processes in chondrogenic and osteogenic structures play an important role in the pathogenesis of coxarthrosis. Effective correction for bioelectric processes in structures of the affected joint on the basis of electrophysiological principles is pathogenetically justified and appropriate.

**Aim.** Assessment of the efficacy of the electret's electrostatic field effect in the surgical treatment for hip joint arthrosis.

**Outcomes and methods.** The article provides a retrospective analysis of the results of surgical treatment for stage 1–3 coxarthrosis in 92 patients aged 26 to 80 years with the electret's electrostatic field. An electret stimulator of osteoreparation based on tantalum oxide, was implanted into the affected joint. The treatment efficacy was evaluated by the dynamics of the clinical and functional WOMAC index, data from comprehensive clinical and laboratory screening and radiation diagnostic methods.

**Results.** The beneficial effect of the electret's electrostatic field in hip joint arthrosis manifested as a decrease in a severity of disease symptoms severity, an improvement in patients' functional activity, slowing progression of degenerative changes in the joint, and an increase in the quality of life during follow-up period. The effect of the electrostatic field is associated with an activation of reparative chondro- and osteogenesis, which allows a restoration of altered osseocartilaginous structures in coxarthrosis.

**Conclusions.** The clinical efficacy and safety of the electret's electrostatic field effect in the surgical treatment for coxarthrosis have been proven. It was noted that the positive effect increases to 3rd month and reaches a maximum at 6th month after surgery.

**Key words:** coxarthrosis, bioelectrogenesis, electrostatic field, electret, degenerative changes, osteoreparation, chondroreparation, implantation of a tantalum osteostimulator.

**For citation:** Khomutov V.P., Linnik S.A., Khomutov V.V., Kalyazin A.V. Clinical efficacy of the electret's electrostatic field in the surgical treatment for hip joint osteoarthritis. Consilium Medicum. 2019; 21 (8): 116–120. DOI: 10.26442/20751753.2019.8.190590

## Введение

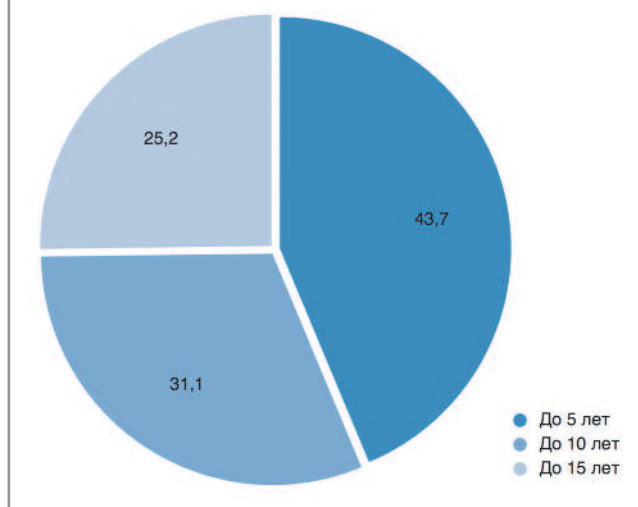
Остеоартроз (ОА) все чаще затрагивает молодое поколение пациентов, что требует длительного и дорогостоящего лечения и в итоге приводит к инвалидности и замене тазобедренного сустава [1–3].

Дегенеративно-дистрофические процессы в тазобедренном суставе вызывают развитие типичных морфологических изменений костной ткани и гиалинового хряща го-

ловки бедренной кости, вертлужной впадины и как следствие – вторичные изменения в параартикулярных тканях. Возникает разрушение костно-хрящевых структур пораженного сустава, что сопровождается болевым синдромом и снижением функции конечности. ОА тазобедренного сустава является следствием многих этиопатогенетических факторов. Важную роль в патогенезе отводят нарушению локальной микроциркуляции, функциональной перегруз-

Рис. 1. Распределение пациентов (n, %) по периодам наблюдений (t, лет).

Fig. 1. Distribution of patients (n, %) by follow-up periods (t, years).



ке суставного хряща, расстройством метаболизма в тканях сустава. Гораздо меньше известно об изменении биоэлектрических процессов в тканях сустава при ОА и допустимости их коррекции с целью стабилизации процесса и возможности постепенного анатомо-функционального восстановления сустава [4–7]. Опыт применения электростатического поля электретов в артрологии при лечении заболеваний суставов показывает повышение эффективности проводимого хирургического вмешательства, а также улучшение анатомо-функционального состояния сустава [8–11].

**Цель исследования** – оценить эффективность и безопасность лечения коксартроза за счет коррекции биоэлектрических процессов в костно-хрящевой ткани при хирургическом лечении коксартроза электрическим полем электретного стимулятора остеорепарации (ЭСО), имплантируемого в костные структуры пораженного сустава.

### Материалы и методы

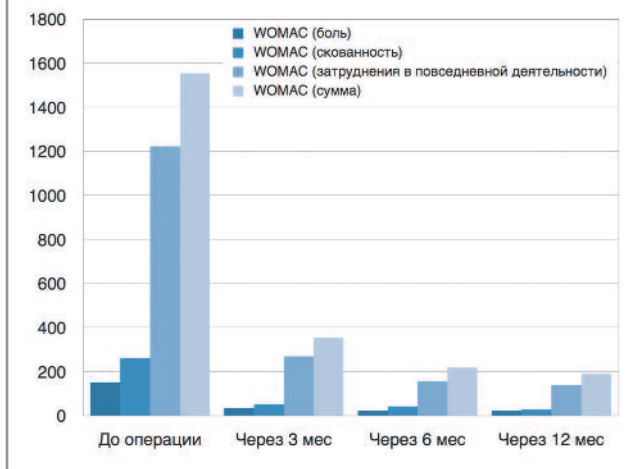
В работе представлен ретроспективный анализ результатов хирургического лечения коксартроза у 92 пациентов в возрасте от 26 до 80 лет в период с 1998 по 2018 г. Отвечающим критериям исследования пациентов оценивали в зависимости от возраста, пола, характера и выраженности болевого синдрома, утренней скованности, затруднения при движении, продолжительности заболевания и прогрессирования патологического процесса, деформации сустава и необходимости дополнительной помощи в повседневной жизни. Кроме того, изучали факторы риска и предшествующую консервативную терапию. Эффективность проводимого лечения у каждого пациента оценивали по клинко-функциональному индексу WOMAC, данным компьютерной (КТ) и магнитно-резонансной томографии (МРТ). Пациентам перед операцией и после нее выполняли клинко-лабораторное обследование, рентгенологическое исследование, при необходимости КТ и МРТ пораженного сустава.

Показания к операции определяли на основе комплексного клинического, лабораторного, рентгенологического скрининга и неэффективности проводимой консервативной терапии.

После получения согласия пациента выполнялась имплантация танталового ЭСО. Метод лечения ОА основан на оптимизации репарации костной и хрящевой ткани пораженного сустава электрическим полем электрета, который после усовершенствования в 2015 г. получил название Имплэсо®. Имплантат ЭСО представляет собой стержень

Рис. 2. Динамика интенсивности болевого синдрома, утренней скованности, функциональной недостаточности и суммарного индекса WOMAC (мм) тазобедренного сустава.

Fig. 2. Dynamics of pain severity, morning stiffness, functional failure and the total WOMAC index (mm) of the hip joint.



из тантала с созданным на поверхности анодным оксидом толщиной 0,3 мкм, имеющим распределение отрицательного заряда на внешней поверхности оксида плотностью 0,048–0,056 Кл/м<sup>2</sup> в максимуме на конце стержня, что соответствует разности потенциалов между внешней поверхностью оксида и танталом 60–70 В [12]. Хирургическое вмешательство выполняли на ортопедическом столе под рентгенологическим контролем электронно-оптического преобразователя. Через латеральный кортикальный слой бедренной кости ниже основания большого вертела в область патологического очага вводили направляющую спицу. Канюлированным сверлом по направляющей спице формировали канал до субхондральной зоны головки бедренной кости. В сформированный канал имплантировали танталовый ЭСО. Для уменьшения интрамедуллярного давления в головке бедренной кости дополнительно формировали 2–3 канала диаметром до 3 мм.

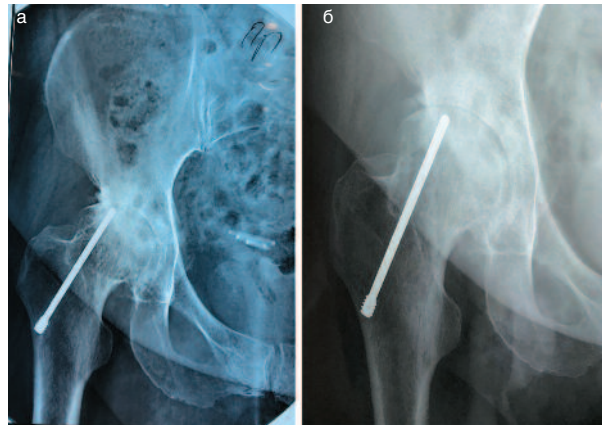
На 2-й день после операции пациентам рекомендовали выполнять пассивные и активные движения в оперированном суставе, ходить с адекватной дозированной нагрузкой с помощью трости или костылей. В последующие 3–5 сут допускали нагрузку до физиологических значений. Клинический результат лечения оценивали: по изменению клинко-функционального индекса WOMAC (VA3.1) в составе подшкал WOMAC А (боль), Б (скованность), В (затруднения в повседневной деятельности) в течение 12 мес; динамике рентгенологических, КТ- и МРТ-исследований через 6, 12, 24 мес и более поздние сроки. Изучались характер и объем медикаментозного и нефармакологического лечения, проводимого до выполнения операции и в послеоперационном периоде.

Длительность заболевания ОА у пациентов, вошедших в исследование, составляла от 2 до 15 лет. Среди пациентов преобладали женщины – 72,2%. ОА I стадии по Келлгрну–Лоренсу диагностирован у 11,0%, II – у 66,2%, III – у 22,8% пациентов, участвовавших в исследовании. Включенные пациенты с I стадией ОА было вызвано наличием у них выраженного болевого синдрома.

### Результаты и обсуждение

Отдаленные результаты клинического применения метода Имплэсо® отслеживались у пациентов в период от 1 года до 15 лет (рис. 1). За время наблюдения не отмечено общих и местных нежелательных реакций и осложнений, связанных с проведенной операцией и имплантатом ЭСО. Критерии эффективности метода Имплэсо®: отсутствие боли или значительное снижение ее интенсивности, уве-

**Рис. 3. R-грамма тазобедренного сустава больной С.:** а – после операции; б – через 14 мес: признаки восстановления костной структуры сустава (1), расширение суставной щели (2).  
**Fig. 3. R-gram of the patient's hip joint С.:** а – after surgery; б – after 14 months: signs of restoration of the joint bone structure (1), expansion of the joint space (2).



личение амплитуды движений в пораженном суставе, уменьшение индекса WOMAC, позитивная рентгенологическая динамика патологического процесса.

Динамика индекса WOMAC статистически достоверно подтвердила клиническую эффективность метода у подавляющего большинства пациентов (рис. 2). Среднее значение индекса через 6 мес после выполнения операции снизилось на 85,8%, а через 12 мес – на 87,8%. Увеличилась амплитуда движений в суставе, улучшились походка и уверенность при ходьбе. Болевой синдром, утренняя скованность и показатель функциональной недостаточности снизился в 7,1 раза (по сравнению с исходными значениями) через 6 мес и в 8,2 раза – через 12 мес после операции. Полностью амплитуда движений в пораженном суставе восстановилась у 65% пациентов, у 25% больных сохранялись ограничения в одном из видов движений. Оценка динамики рентгенологических изменений, КТ-исследований показала статистически достоверные ( $p \leq 0,05$ ) признаки отсутствия нарастания дегенеративно-дистрофических изменений в суставах в течение 12 мес после операции по сравнению с исходными данными. Высота рентгеновской суставной щели, субхондральный склероз и величина остеофитов не изменились. Анализ результатов МРТ в 51,3% наблюдений не выявил нарастания признаков дегенеративных изменений в суставе. В 29,4% случаев отмечены положительные изменения, которые проявлялись ликвидацией отека капсулы сустава, уменьшением межтрабекулярного отека головки бедренной кости и отсутствием синовиита. У 18,3% пациентов сохранялись незначительное усиление межтрабекулярного отека проксимального метаэпифиза бедренной кости и выпот в тазобедренном суставе, что связано с реадaptацией структур сустава при увеличивающейся на него механической нагрузке.

В 90,2% случаев у пациентов получены хорошие и удовлетворительные результаты лечения. Стойкий терапевтический эффект в течение всего периода наблюдался у

73,9% пациентов. Они отмечали отсутствие болевого синдрома, им не требовалось применения медикаментозного или нефармакологического лечения. У 16,3% больных сохранялись невыраженный болевой синдром при физических нагрузках, умеренное ограничение подвижности в суставе, что потребовало спорадического применения медикаментозного лечения или физиотерапевтических процедур. Результат лечения у этих пациентов признан удовлетворительным. У 9,8% пациентов с II (2,2%) и III (7,6%) стадией ОА результат был неудовлетворительным. В период от 1 года и до 5 лет после выполнения операции у них отмечено прогрессирование клинических и рентгенологических признаков дегенеративно-дистрофических изменений, что потребовало выполнения эндопротезирования пораженного тазобедренного сустава (см. таблицу).

Проведенный анализ результатов исследования показал безопасность и эффективность метода при лечении ОА тазобедренного сустава. Отмечено, что выраженность положительного действия нарастает на протяжении первых 12 мес и в большинстве наблюдений сохраняет положительный эффект на протяжении всего периода наблюдений – от 1 года до 15 лет.

Снижение выраженности болевого синдрома после имплантации ЭСО можно объяснить блокированием процесса деполяризации мембраны специфических рецепторов в кости под воздействием электрического поля электрета, что препятствует генерации нервного импульса вследствие срыва внутриклеточных реакций трансдукции сигнала. Положительный эффект воздействия электрического поля имплантата электретного стимулятора остеорепарации электрета на увеличение объема движений в пораженном суставе связан с уменьшением интенсивности болевого синдрома. Сохранение умеренной комбинированной контрактуры у 10% пациентов обусловлено длительностью и стадией заболевания, выраженными дегенеративными изменениями параартикулярных тканей.

Эффективность применения Имплэсо® при коксартрозе показывают результаты рентгенологических исследований (рис. 3). В большинстве случаев прогрессирование дегенеративно-дистрофических изменений в суставе не было констатировано.

Установлено положительное влияние электрического поля имплантата ЭСО на репаративные процессы в костной и хрящевой тканях [6].




Применение метода Имплэсо® при ОА – это технология, позволяющая активизировать процессы остеохондрорепарации и затормозить дегенеративные изменения в пораженном суставе. Предлагаемый метод хирургического лечения пациентов с ОА тазобедренного сустава основан на электрофизиологических принципах и может применяться самостоятельно или в сочетании с корригирующими, дегенеративными, декомпрессивными, хондропластическими и другими оперативными вмешательствами на поздних стадиях артроза. Эта операция технически простая, малотравматичная, с минимальным риском развития интраоперационных и послеоперационных осложнений. Применение Имплэсо® позволило пациентам с коксартрозом, особенно на I–II стадии заболевания, избавиться от болевого синдрома

Результат лечения в зависимости от стадии ОА The treatment outcomes depending on the stage of OA								
Стадия ОА	Число пациентов, n %		Результат лечения					
			хороший		удовлетворительный		неудовлетворительный	
	абс.	%	абс.	%	абс.	%	абс.	%
I	10	10,9	10	10,9	–	–	–	–
II	61	66,3	54	58,7	5	5,4	2	2,2
III	21	22,8	4	4,3	10	10,9	7	7,6
Всего	92	100,0	68	73,9	15	16,3	9	9,8



# ИМПЛЭСО® — СОВРЕМЕННЫЙ МЕТОД ЛЕЧЕНИЯ АРТРОЗОВ<sup>1,2</sup>

## ИМПЛЭСО® — ЭТО ВОЗМОЖНОСТЬ:<sup>1,2</sup>

-  **избавить пациента от болевого синдрома**
-  **увеличить объем движений в пораженном суставе**
-  **приостановить прогрессирование дегенеративных изменений в суставе**

## КРАТКАЯ ИНСТРУКЦИЯ ПО ПРИМЕНЕНИЮ ИМПЛАНТАТА ЭЛЕКТРЕТНОГО СТИМУЛЯТОРА ОСТЕОРЕПАРАЦИИ

Имплантат электретный стимулятор остеорепарации (Имплантат ЭСО) представляет собой цилиндрический стержень из тантала, имплантируемый в эпифиз кости сустава, пораженного дегенеративно-дистрофическим заболеванием. Имплантат ЭСО стерилен. Срок хранения Имплантата ЭСО до установки в организм не более 36 месяцев. Срок службы Имплантата ЭСО после имплантации не менее 5 лет.

### НАЗНАЧЕНИЕ

Имплантат ЭСО предназначен для лечения дегенеративно-дистрофических заболеваний\* суставов за счет электрического поля, создаваемого зарядом анодного оксида, образованного на стержне из тантала, имплантируемого непосредственно к очагу дегенеративно-дистрофических изменений. Электрическое поле Имплантата ЭСО, приводит к исчезновению болевого синдрома и постепенному восстановлению функции сустава.

\*коды заболеваний по МКБ-10 M07.3, M15.3, M15.4, M15.8, M15.9, M16, M17, M18, M19, M22.4, M87.0, M87.3, M87.8, M91.1, Q65.0, Q65.1, Q65.3, Q65.4, Q68.2

Имплантат ЭСО может устанавливаться в процессе отдельной операции или в сочетании с другими реконструктивно-восстановительными операциями.

### ПРОТИВОПОКАЗАНИЯ К ПРИМЕНЕНИЮ

Элокачественные новообразования в области хирургического вмешательства; гнойно-воспалительные процессы в области хирургического вмешательства; угрожающие жизни состояния пациента в остром периоде.

### БЕРЕМЕННОСТЬ И ПЕРИОД ЛАКТАЦИИ

Противопоказания для применения отсутствуют.

### МЕРЫ ПРЕДОСТОРОЖНОСТИ

Не использовать Имплантат ЭСО после истечения срока хранения; повторно; не стерилизовать повторно; не применять, если он хранился в нарушенной первичной упаковке.

ИНФОРМАЦИЯ ДЛЯ РАБОТНИКОВ ЗДРАВООХРАНЕНИЯ. ПЕРЕД ПРИМЕНЕНИЕМ ОБЯЗАТЕЛЬНО ОЗНАКОМЬТЕСЬ С ИНСТРУКЦИЕЙ ПО ПРИМЕНЕНИЮ ИМПЛАНТАТА ЭЛЕКТРЕТНОГО СТИМУЛЯТОРА ОСТЕОРЕПАРАЦИИ ТУ9438-001-50843519-2015.

1. Адаптировано из Линник С.А., Хомутов В.П. Исследование эффективности электростатического поля в лечении остеоартроза // РМЖ. Медицинское обозрение. 2017. №1. С. 2-5.

2. Адаптировано из Инструкция по применению Импланта электретного стимулятора остеорепарации ТУ 9438-001-50843519-2015.

ма, увеличить амплитуду движений в пораженном суставе, приостановить прогрессирование патологического процесса и тем самым отодвинуть на длительный срок эндопротезирование сустава или вообще отказаться от него.

## Выводы

1. Показана клиническая эффективность применения электрического поля электрета при лечении ОА тазобедренного сустава I–III стадии по Келлгрену–Лоренсу.
2. Воздействие электростатического поля имплантата ЭСО при ОА патогенетически обосновано, оно активизирует процессы репаративного хондро- и остеогенеза, что способствует восстановлению пораженных костно-хрящевых структур тазобедренного сустава.
3. Метод применения Имплэсо® не должен противопоставляться другим методам лечения дегенеративно-дистрофических заболеваний суставов, он может применяться как самостоятельно, так и в сочетании с другими вариантами консервативного и хирургического лечения ОА тазобедренного сустава.
4. Полученные результаты исследования позволяют рекомендовать применение Имплэсо® для лечения артроза тазобедренного сустава как перспективный метод, который улучшает качество жизни пациентов и в большинстве случаев замедляет развитие дегенеративно-дистрофических процессов, отдалает эндопротезирование на длительный срок, а в отдельных случаях позволяет его избежать.

**Конфликт интересов.** Авторы заявляют об отсутствии конфликта интересов.

**Conflict of interests.** The authors declare that there is not conflict of interests.

## Литература/References

1. Mobsheri A, Batti M. An update in the pathophysiology of osteoarthritis. *Ann Phys Rehabil Med* 2016; 59 (Iss. 5–6): 333–9.
2. Загородний Н.В. Остеоартроз и его лечение. *OpinionLeader*. 2016; 1 (1): 25–33. [Zagorodnii N.V. Osteoartroz i ego lechenie. *OpinionLeader*. 2016; 1 (1): 25–33 (in Russian).]
3. Mont M, Jones L, Hungerford D. Current concepts review-Nontraumatic osteoporosis of the femoral head: ten years later. *J Bone Joint Surg Am* 2006; 88 (5): 1117–32.

## ИНФОРМАЦИЯ ОБ АВТОРАХ / INFORMATION ABOUT THE AUTHORS

**Хомутов Виктор Павлович** – канд. мед. наук, зам. глав. врача по хирургии – ведущий травматолог-ортопед ЛДЦ завода «Светлана». E-mail: viktor1352@yandex.ru

**Линник Станислав Антонович** – проф. каф. травматологии, ортопедии и военно-полевой хирургии ФГБОУ ВО «СЗГМУ им. И.И. Мечникова». E-mail: stanislavlinnik@mail.ru

**Хомутов Виктор Викторович** – травматолог-ортопед СПб ГБУЗ «Елизаветинская больница». E-mail: vvhomutov@mail.ru

**Калязин Андрей Викторович** – травматолог-ортопед ГАУЗ МО КГБ. E-mail: kalyazin1957@mail.ru

4. Руцкий В.В., Филев Л.В., Мальцев С.И., Тихилов Р.М. Влияние электростатического поля электретов на рост фибробластов и эндохондральный остеогенез. *Ортопед. травматология*. 1990; 6: 21–5. [Rutskii V.V., Filev L.V., Mal'tsev S.I., Tikhilov R.M. Vliianie elektrostaticheskogo polia elektretov na rost fibroblastov i enkhondral'nyi osteogenez. *Ortoped. Travmatologija*. 1990; 6: 21–5 (in Russian).]
5. Хомутов В.П., Нелин Н.И. Особенности локального биоэлектrogenеза при патологии тазобедренного сустава. *Соврем. медицина*. 2019; 1 (13): 57–60. [Khomutov V.P., Nelin N.I. Osobennosti lokal'nogo bioelektrogeneza pri patologii tazobedrennogo sustava. *Sovrem. meditsina*. 2019; 1 (13): 57–60 (in Russian).]
6. Александрова С.А., Александрова О.И., Хомутов В.П. и др. Влияние электрического поля электрета на основе анодного оксида тантала на дифференцировочные свойства стромальных клеток костного мозга больного остеоартрозом. *Цитология*. 2018; 60 (12): 987–95. [Aleksandrova S.A., Aleksandrova O.I., Khomutov V.P. et al. Vliianie elektricheskogo polia elektreta na osnove anodnogo oksida tantala na differentsirovochnye svoystva stromal'nykh kletok kostnogo mozga bol'nogo osteoartrozom. *Tsitologija*. 2018; 60 (12): 987–95 (in Russian).]
7. Mon MA, Hungerford DS. Non traumatic osteonecrosis of the femoral head: ten year later current concepts review. *J Bone Joint Surg Am* 2006; 88: 1107–29.
8. Артемьев А.А., Руцкий В.В., Артемьев Ал.Ал. Влияние электретов на остеорепарацию при интрамедуллярном остеосинтезе. *Ортопед. травматология*. 1990; 7: 26–9. [Artem'ev A.A., Rutskii V.V., Artem'ev Al.Al. Vliianie elektretov na osteoreparatsiu pri intramedullarnom osteosinteze. *Ortoped. travmatologija*. 1990; 7: 26–9 (in Russian).]
9. Хомутов В.П., Быстров Ю.А., Василевич С.В., Корецкий В.Н. Применение электретов в медицине. В кн.: Грицанов А.И., Хомутов В.П. Эволюция остеосинтеза: сборник научных трудов. СПб.: МОПСАР АВ, 2005; с. 135–50. [Khomutov V.P., Bystrov Ju.A. Vasilevich S.V., Koretskii V.N. Primenenie elektretov v meditsine. V kn.: Gritsanov A.I., Khomutov V.P. Evoliutsiia osteosinteza: sbornik nauchnykh trudov. SPb.: MOR-SAR AV, 2005; s. 135–50 (in Russian).]
10. Линник С.А., Хомутов В.П. Исследование эффективности электростатического поля в лечении остеоартроза. *PMЖ. Медицинское обозрение*. 2017; 1: 2–5. [Linnik S.A., Khomutov V.P. Issledovanie effektivnosti elektrostaticheskogo polia v lechenii osteoartroza. *RMZh. Meditsinskoe obozrenie*. 2017; 1: 2–5 (in Russian).]
11. Хомутов В.П., Линник С.А., Жигунов А.Г., Хомутов В.В. Возможности хирургического лечения больных гонартрозом с применением электретов. *Соврем. медицина*. 2018; 1 (9): 139–42. [Khomutov V.P., Linnik S.A., Zhigunov A.G., Khomutov V.V. Vozможности khirurgicheskogo lecheniia bol'nykh gonartrozom s primeneniem elektretov. *Sovrem. meditsina*. 2018; 1 (9): 139–42 (in Russian).]
12. Моргунов М.С., Нетупский И.В., Орлов В.М. Хомутов В.П. Имплантаты с электретным покрытием из анодного оксида тантала и полимера. *Материаловедение*. 2012; 7: 26–39. [Morgunov M.S., Netupskii I.V., Orlov V.M. Khomutov V.P. Implantaty s elektretnym pokrytiem iz anodnogo oksida tantala i polimera. *Materialovedenie*. 2012; 7: 26–39 (in Russian).]

**Viktor P. Khomutov** – Cand. Sci. (Med.), Medical and Diagnostic Center of the Svetlana Plant. E-mail: viktor1352@yandex.ru

**Stanislav A. Linnik** – Prof., Mechnikov North-Western State Medical University. E-mail: stanislavlinnik@mail.ru

**Viktor V. Khomutov** – traumatologist-orthopedist, Elizabeth Hospital. E-mail: vvhomutov@mail.ru

**Andrei V. Kalyazin** – traumatologist-orthopedist, Klin City Hospital. E-mail: kalyazin1957@mail.ru

Статья поступила в редакцию / The article received: 02.09.2019

Статья принята к печати / The article approved for publication: